Testing musculaire

DIU Médecine Manuelle 2

Hôtel-Dieu de Paris

TP MEMBRE SUPERIEUR

Gérard HATESSE

Testing musculaire

1 - Opposant du pouce (Opponens pollicis)

- - Pince pouce-auriculaire
  contact des pulpes du I et du V

- < Rétinaculum des fléchisseurs
  + trapèze
- > Face antérieure de M1 (en
  cravate)

- C8

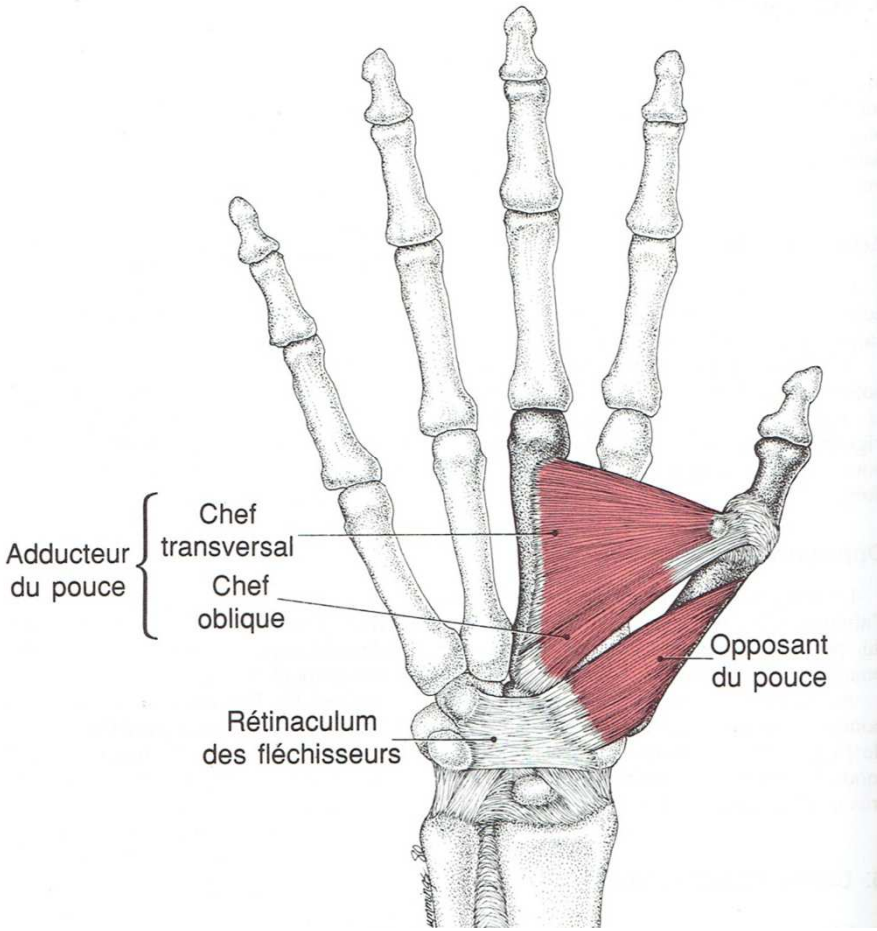

1 – Opposant du pouce : on écarte ,contre résistance les 1er et 5ème métacarpiens

2 - Adducteur du pouce (Adductor pollicis)

- Pince pouce-index

- < 2° et 3° méta
- > Bord ulnaire de la base de P1

- - C8 – T1

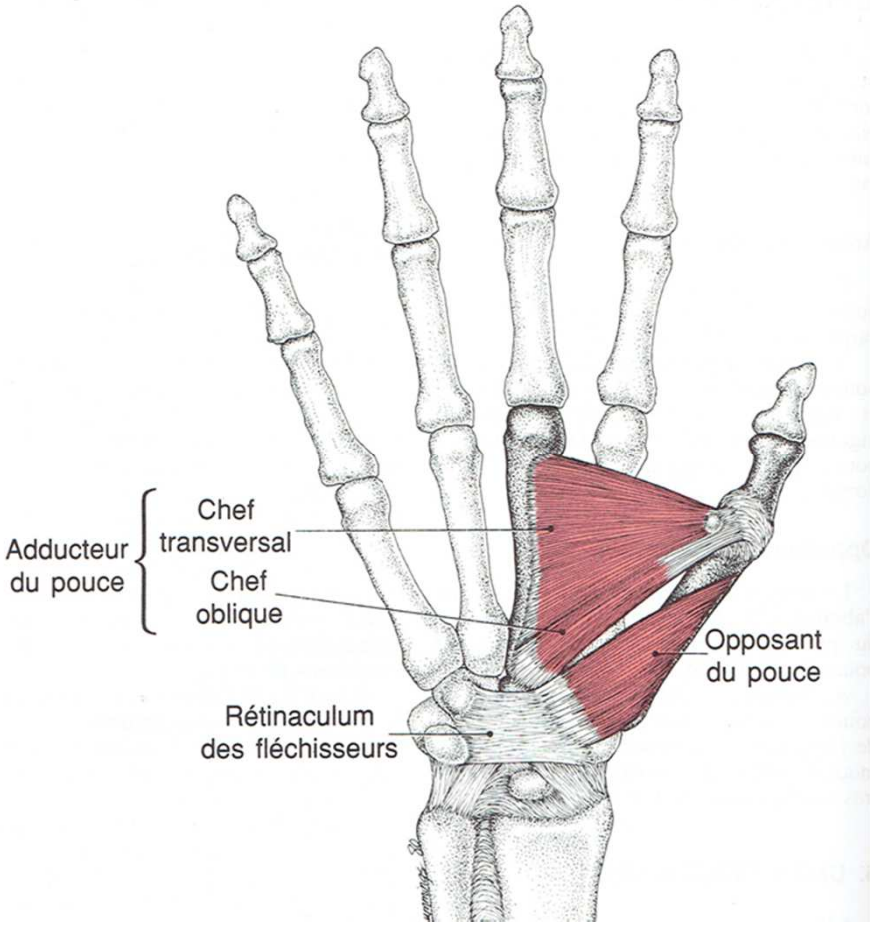

2 - Adducteur du pouce :on maintient les 4 métacarpiens et on appui la pulpe de l'index sur le pouce du patient + test de la feuille de papier

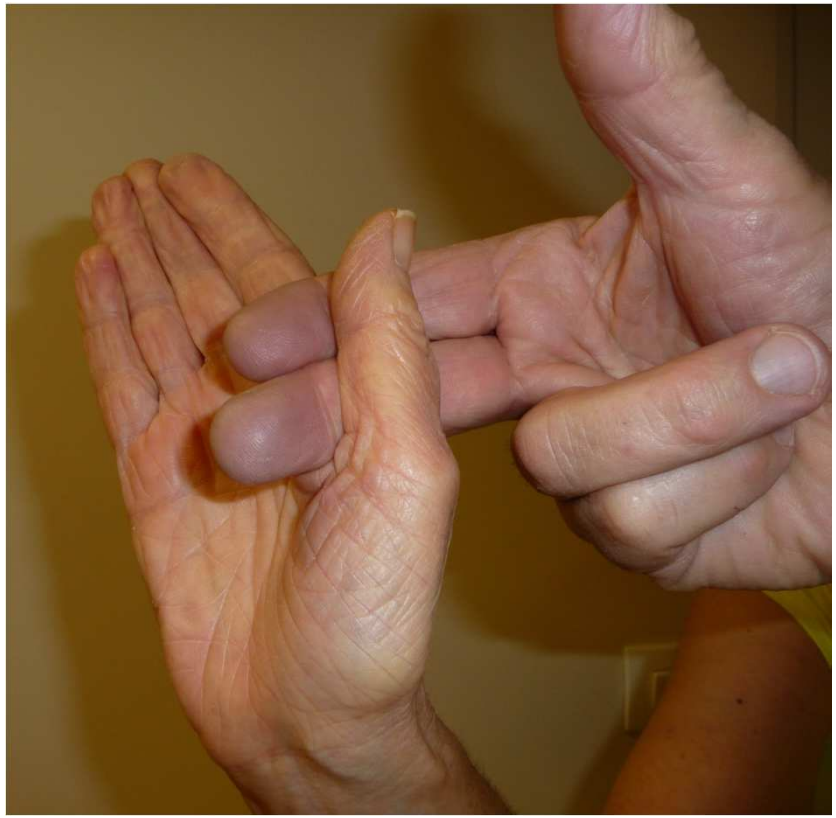



3 - Interosseux des doigts

- Dorsaux
  - Ecartement des doigts
  - C8

- Palmaires
  - Rapprochement des doigts
  - C8

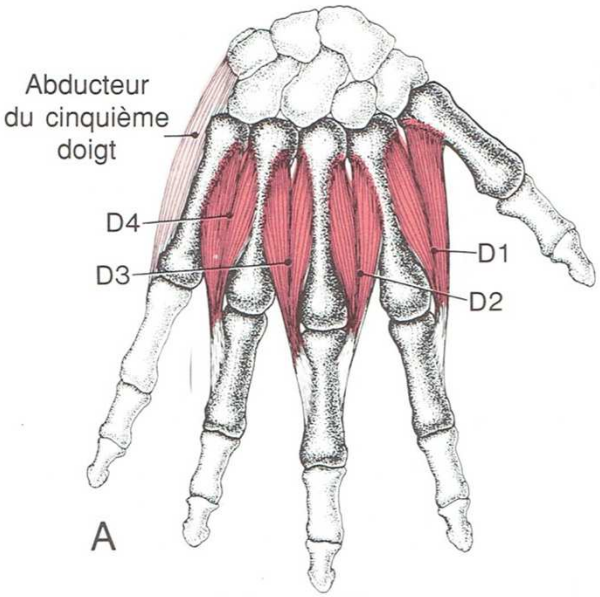

Interosseux dorsaux

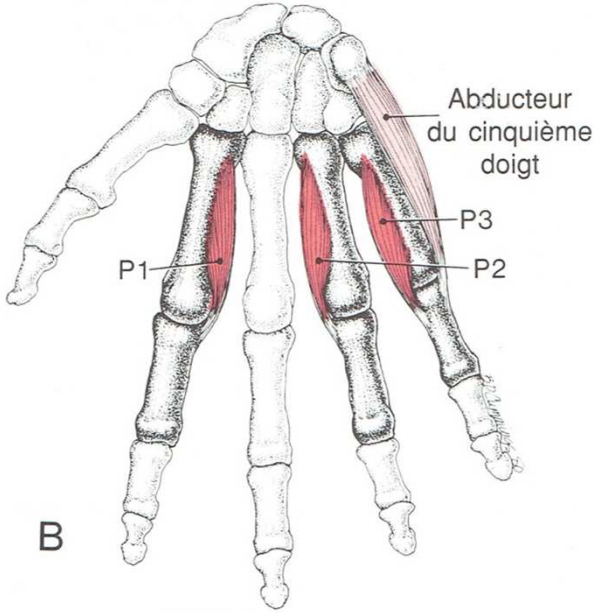

Interosseux palmaires

3 – Interosseux on s'oppose

- Dorsaux : à l'écartement des trois doigts médians
  - on peut aussi tester l'abducteur du 5°

- Palmaires : à l'adduction globale du 2°, 4° et 5° doigts vers le 3°

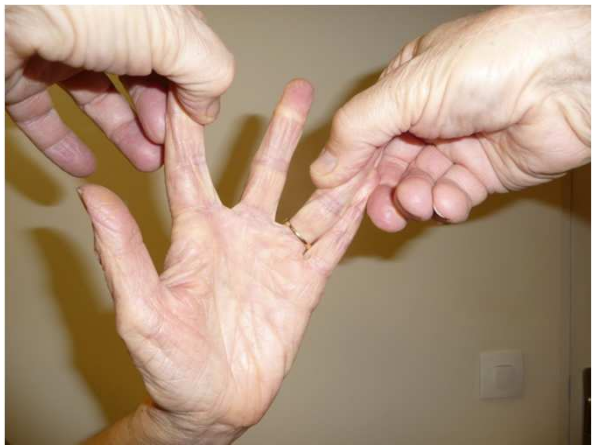

4 - Extenseur commun des doigts + du 2 + du 5

- Commun et du 5° doigt
  - < Epicondyle latéral
  - > base de P2 par une bandelette médiane et base de P3 par deux bandelettes latérales

- de l'Index
  - < Face médiale et dorsale de l'ulna 1/3 inférieur
  - > Tête de P2

- C6 C7 C8

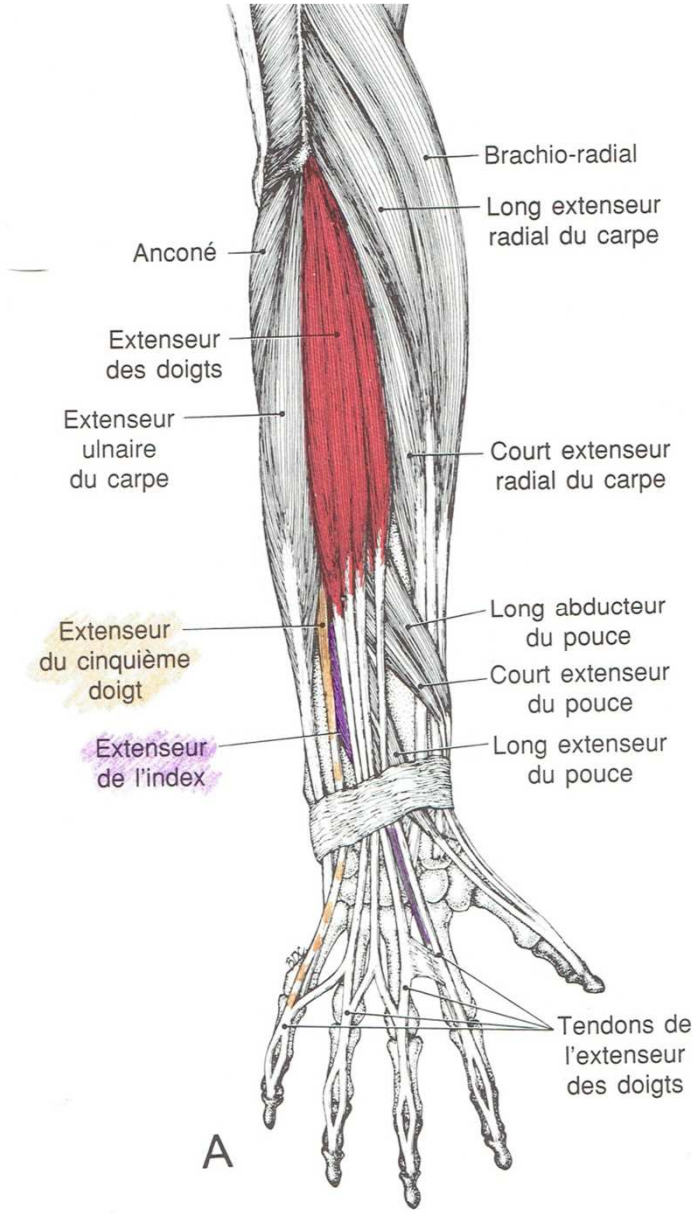

4 - Extenseur commun : le patient étend P1, avant bras soutenu sur la table paume en bas, l'examinateur offre une contre-pression globale ou doigt par doigt

5 - Fléchisseur commun des doigts

(flexor digitalis superficialis et profondus)

- FCP

  < ¾ supérieurs ulna face palmaire et médiale

  + apo. coronoïde ulnaire

  > P3 palmaire des 4 doigts

- FCS

  < Epicondyle médial

  > P2 palmaire des 4 doigts

- C8

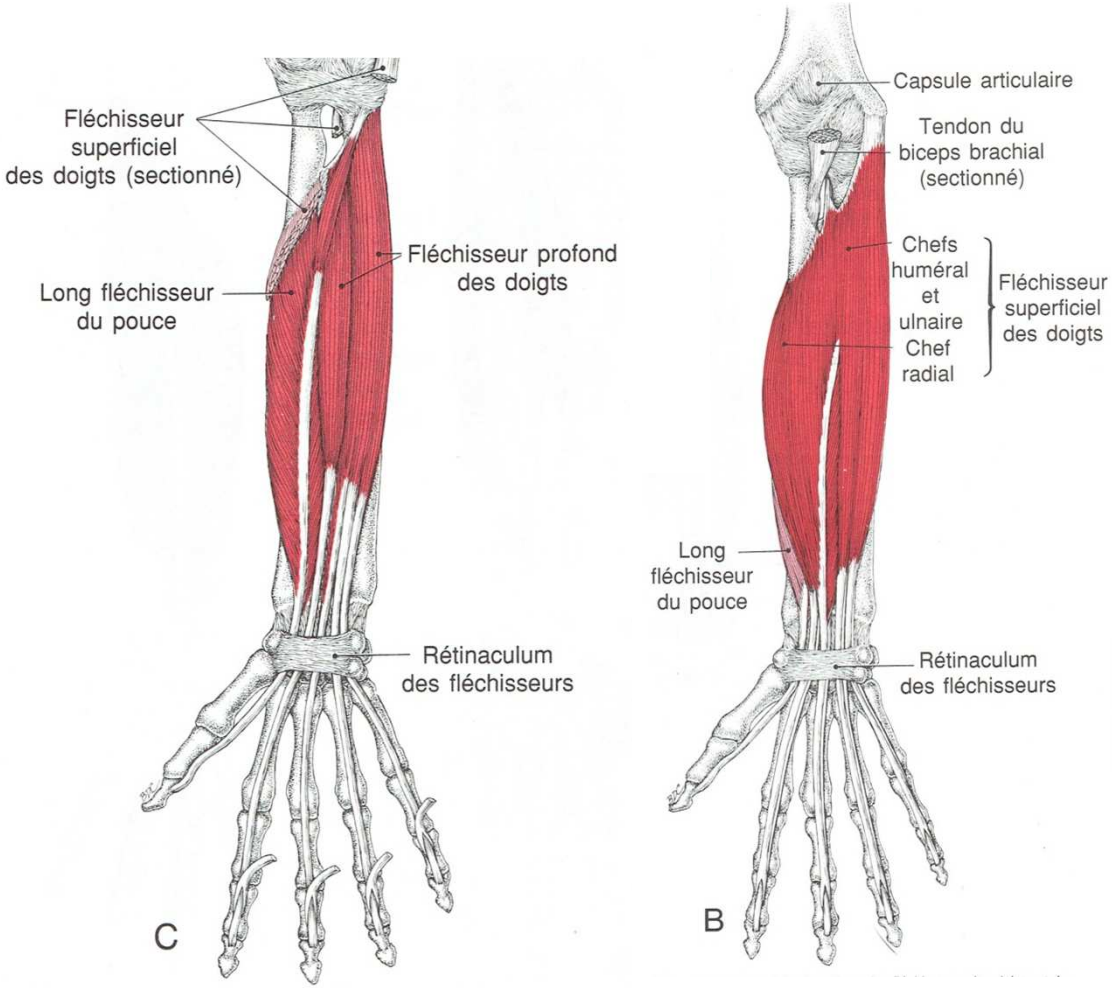

5 - FCP : le patient fléchit P3, avant bras soutenu sur la table paume en l'air, l'examinateur offre une contre-pression sur P2 globale ou doigt par doigt

FCS : le patient fléchit P2, l'examinateur offre une contre-pression sur P1

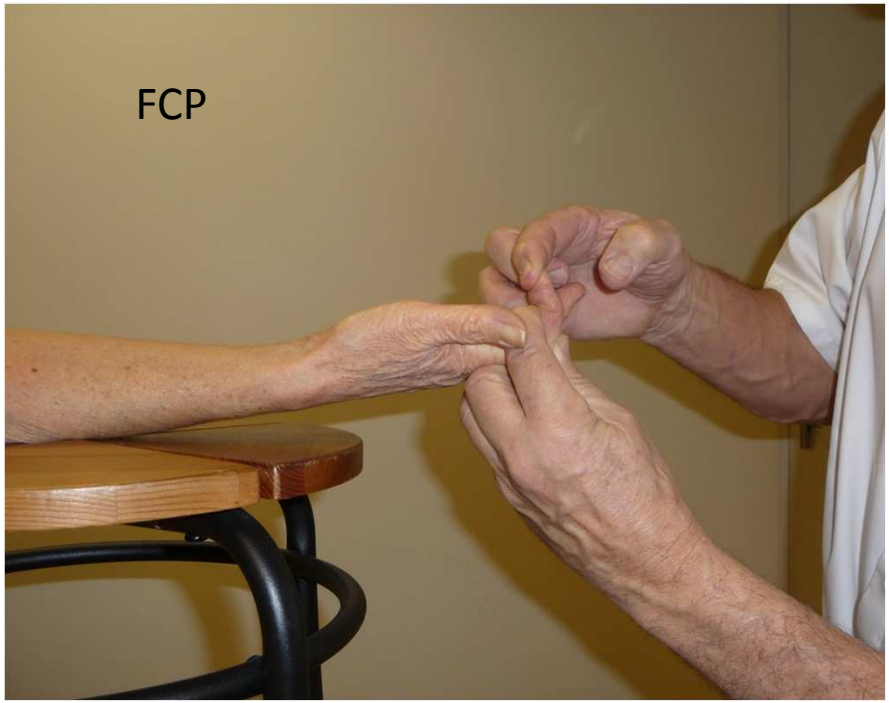

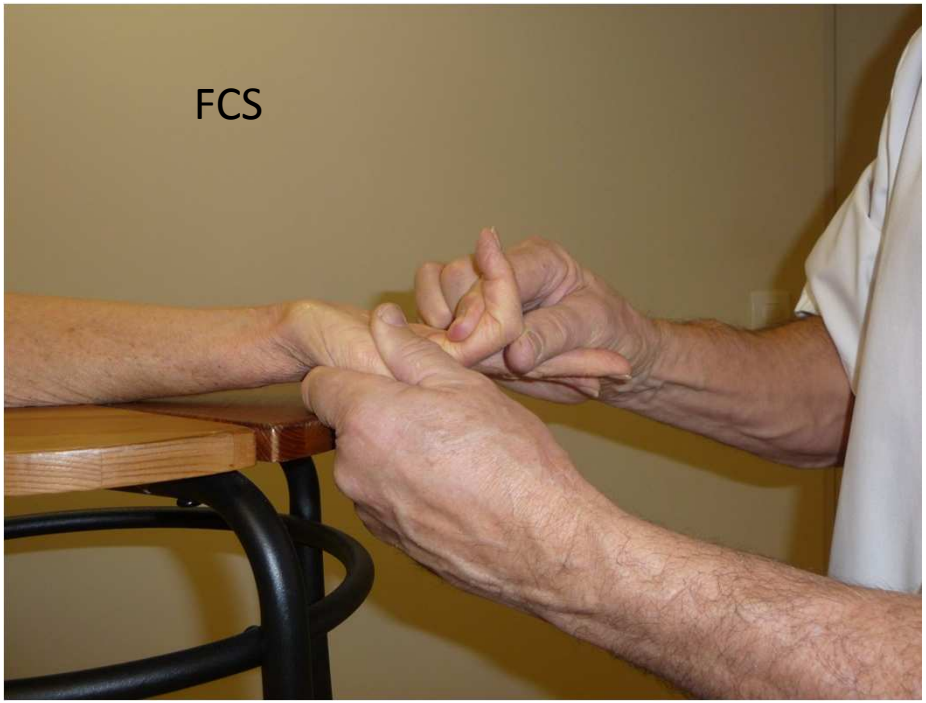

6 - Grand et petit palmaires

(Palmaris longus et brevis)

- Grand
  - Fléchisseur du poignet et mise en tension de l'aponévrose palmaire

  < Epicondyle médial

  > Aponévrose palmaire, ligament transverse du carpe, rétinaculum des fléchisseurs , base 2° métac,

  - C6 - C7

- Petit (inconstant)
- > Ligament transverse du carpe

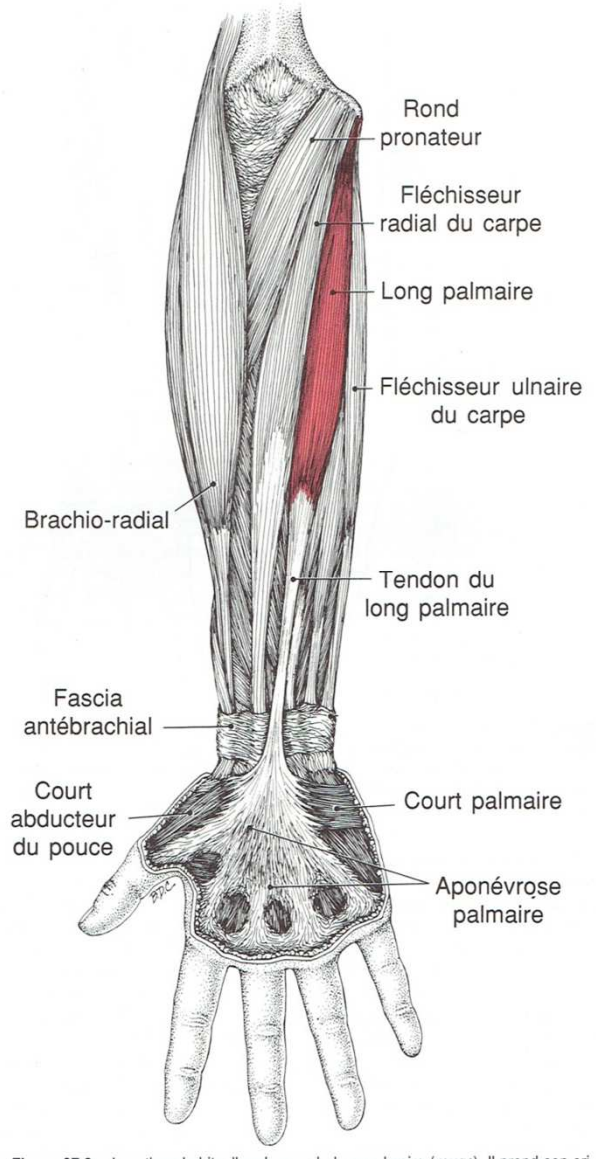

6 – Palmaires : le patient fléchit le poignet, avant bras soutenu sur la table paume en l'air, l'examinateur offre une contre-pression sur la base du 2° métacarpien

7 - Fléchisseur ulnaire du carpe

(flexor carpi ulnaris)

- Fléchisseur du poignet et adducteur

< Epicondyle médial et bord médial de l'olécrane

> Pisiforme

- C7 C8

*Le nerf ulnaire traverse l'arche tendineuse des deux chefs supérieurs

* Extenseur + fléchisseur ulnaires = Inclinaison ulnaire

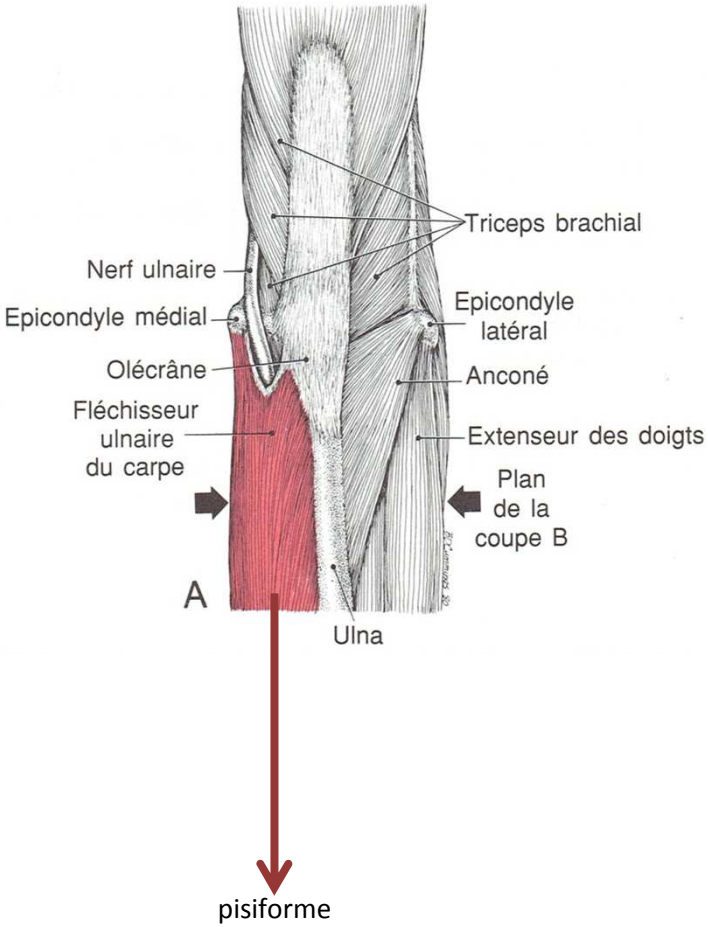

7 - Fléchisseur ulnaire :le patient fléchit le poignet, avant bras soutenu sur la table paume en l'air, l'examinateur offre une contre-pression sur la base du 5° métacarpien ou sur le pisiforme

8 - Extenseur ulnaire du carpe

(extensor carpi ulnaris)

- Extension du poignet avec inclinaison ulnaire

> Epicondyle latéral

> face dorsale de la base du 5° méta

- C6 C7

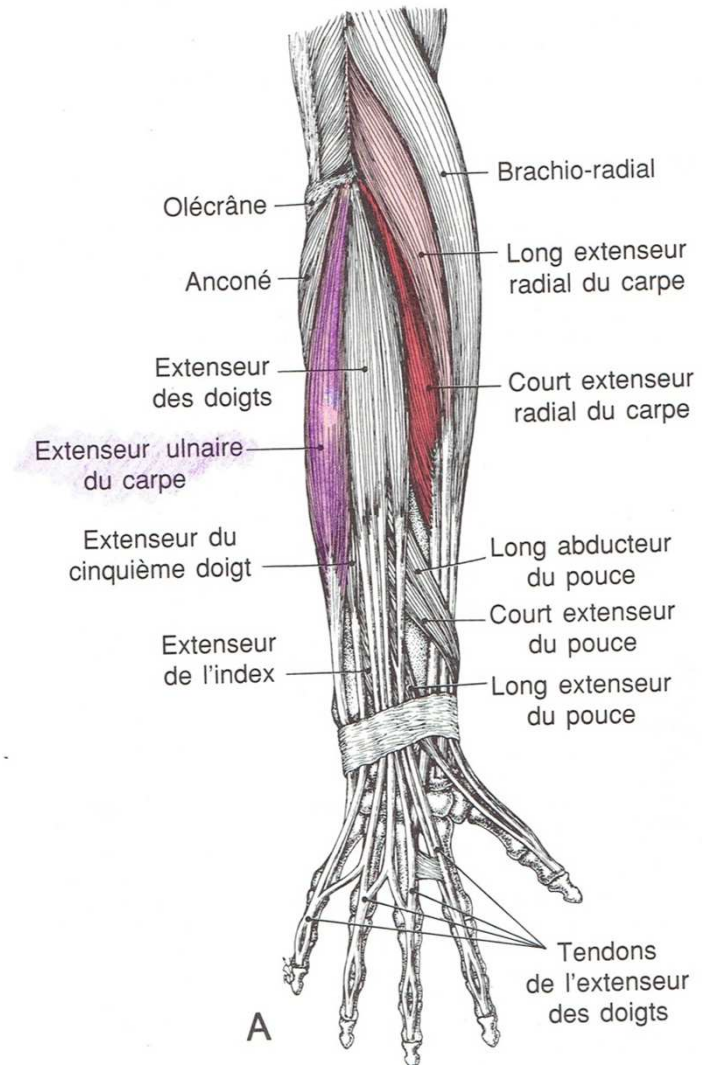

* Rôle dans le TIM (www.posture.fr)
associé aux deux extenseur sradiaux

8 - Extenseur ulnaire : le patient étend le poignet, avant bras sur la table paume en bas, l'examinateur offre une contre-pression sur la face dorsale du 5° métacarpien (main en légère pronation)

> le TIM cf. : www,posture,fr

10 - Court et long extenseur radial

(Extensor carpi brevis et longus)

- 1er ou Long
  < 1/3 distale de la crête supra-condylaire latérale
  > Base du 3° métacarpien

- Court
  < Supra-épicondylien latéral sous le muscle Lg. Ext. Rad.
  > Base du 3° métacarpien
- Extension avec inclinaison radiale

*Extenseur + fléchisseur radiaux > inclinaison radiale

Possible Sd canalaire sur le Nf Radial

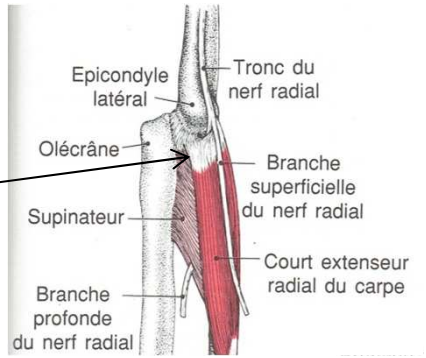

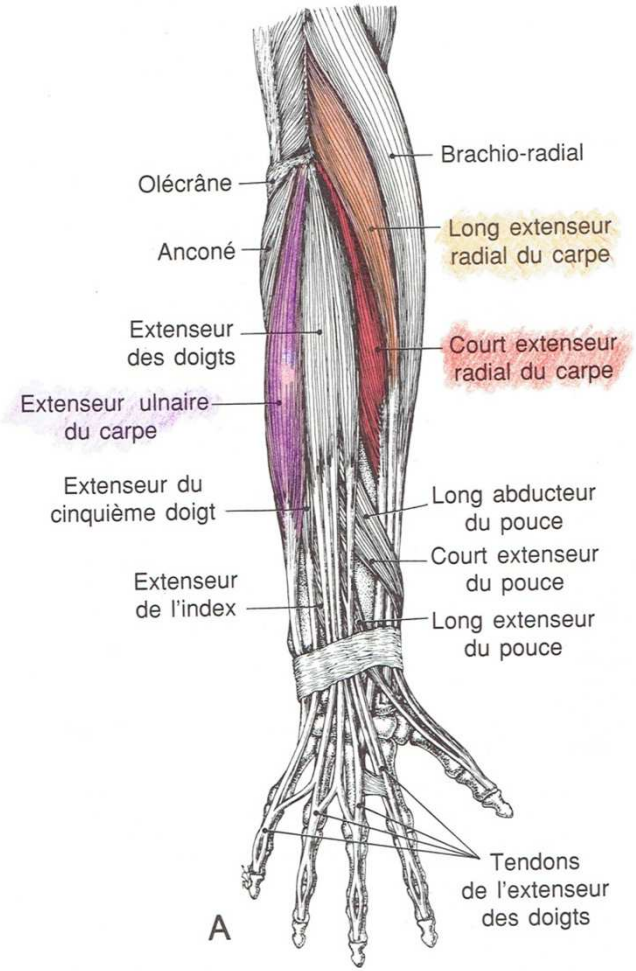

10 - extenseur radiaux : avant-bras tendu, la région bi-styloïdienne palmaire étant soutenue d'une main, on exerce une contre-traction sur le carpe (en légère supination)

> le TIM

11 - Rond et Carré pronateurs

(Pronator terres et quadratus)

- (1) Rond
  < Epicondyle médial + processus coronoïde ulnaire
  > Sommet de la courbure pronatrice du radius

- (2) Carré
  < ¼ inférieur de la face antérieure de l'ulna
  > ¼ inférieur de la face antérieure du radius

- C6 C7

* le nerf médian passe entre les deux chefs supérieurs du rond pronateur

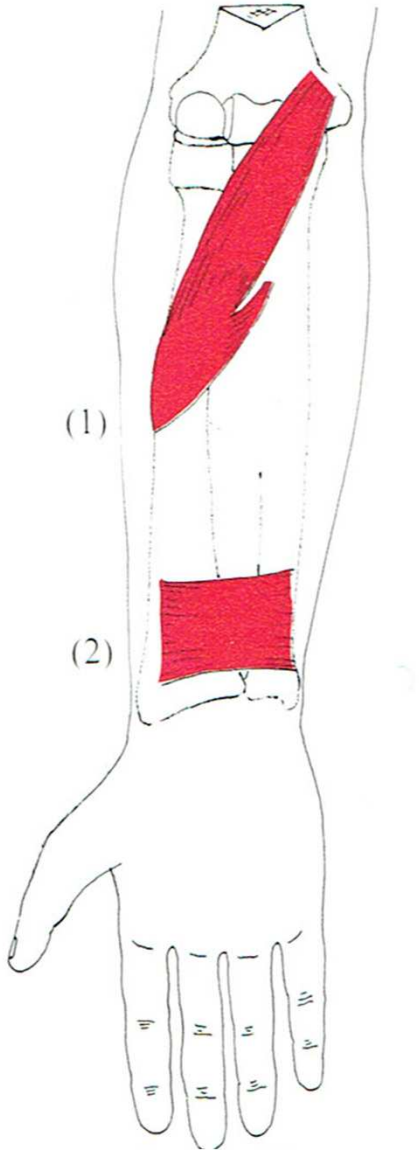

11 – Pronateurs : patient assis, coude fléchi à 90° et soutenu, l’avant-bras est en supination, l’examinateur empaume la main du patient et s’oppose à sa pronation

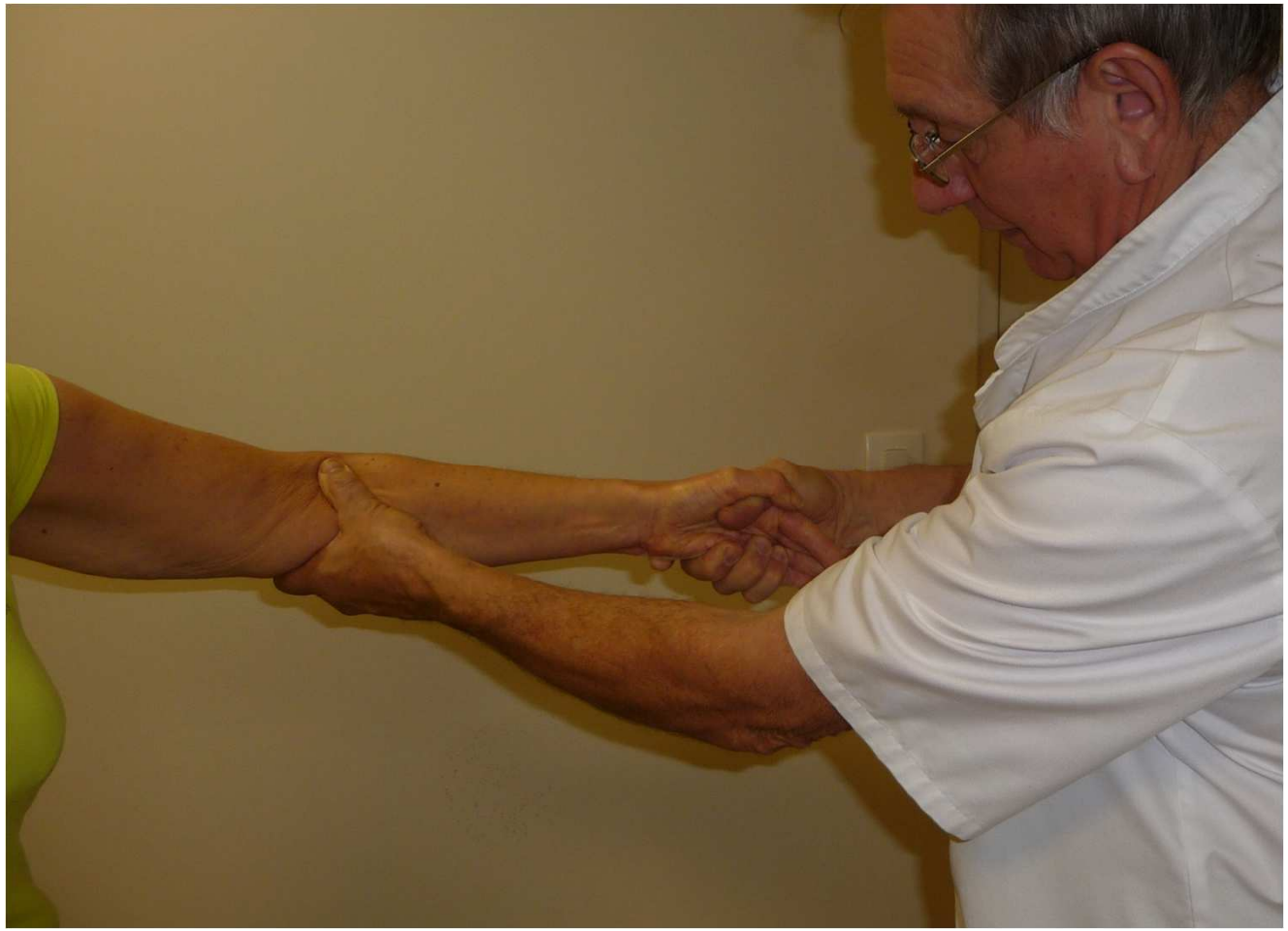

12 – Supinateur (court)

(Supinator)

< Epicondyle et crête du cubitus

> 1/3 supérieur de la face latérale du radius

- Supinateur
- C6

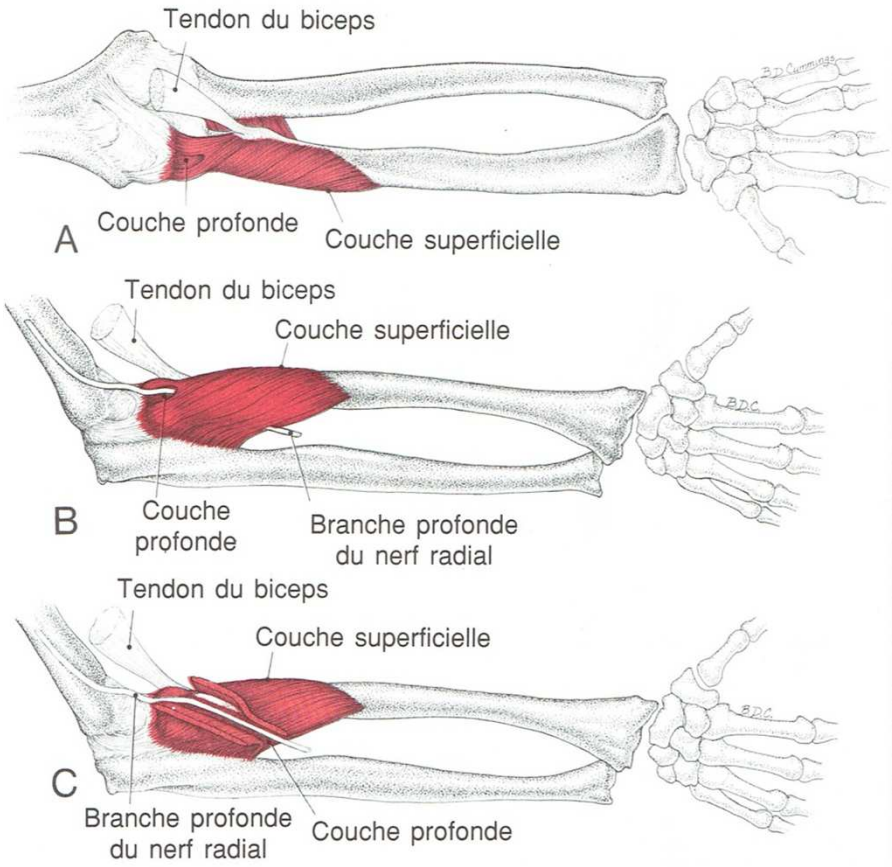

* la branche profonde du nerf radial passe entre les lames musculaires profonde et superficielle

12 – Supinateur : patient assis, coude fléchi à 90° et soutenu, l’avant-bras est en pronation, l’examinateur empaume la main du patient et s’oppose à sa supination

13 – Brachio-radial

(Brachioradialis)

< Crête supra-condylienne latérale

+ septum intermusculaire latéral *

> Styloïde radiale + ligaments voisins

- C5 C6

- Fléchisseur du coude plutôt que long supinateur et synergique de l'extension du poignet et des doigts

* traversé par le nerf radial

13 - Brachio-radial : patient assis, coude fléchi à 90° et soutenu, l’avant-bras est neutre en prono-supination, l’examinateur empaume le poignet du patient et s’oppose à la flexion de son coude

14 - Biceps brachial

(Biceps brachii)

<u>Long chef</u>

< Tubercule sus-glénoïdien puis passe par sillon inter-tuberculaire huméral

<u>Court chef</u>

< Processus coracoïde

> Tendon inférieur commun sur la tubérosité radiale qui est cravatée en cas de pronation

- C5 C6
- Fléchisseur du coude avec supination, assiste la flexion et l'abduction du bras, stabilisateur de la gléno-humérale

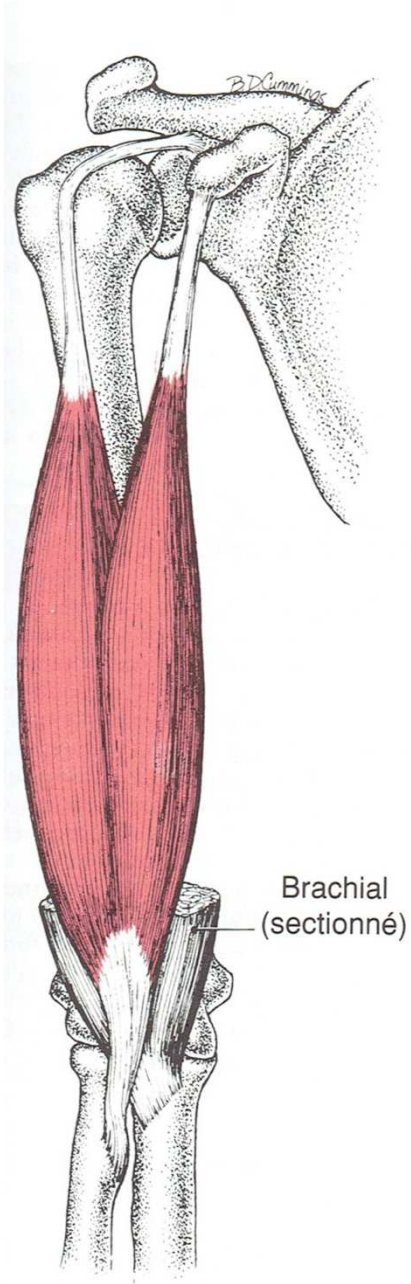

* Port d'une charge en pronation = biceps + brachio-radial

14 - Biceps brachial : Patient assis, coude fléchi à 90° et soutenu, l’avant-bras est en supination, l’examinateur empaume le poignet du patient et s’oppose à la flexion du bras au coude

15 - Brachial

(Brachialis)

- < ½ distale de la face antérieure humérale + septums médial et latéral du bras

  > Processus coronoïde du haut de l'ulna

- C5 C6

- Flexion pure de l'avant-bras au coude

* Port d'une charge en pronation = brachial + brachio-radial

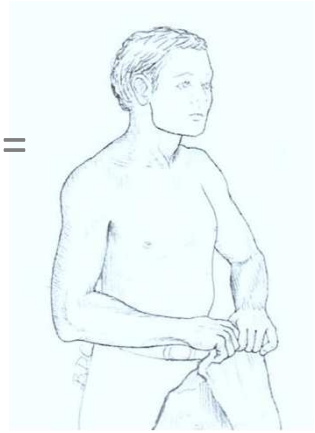

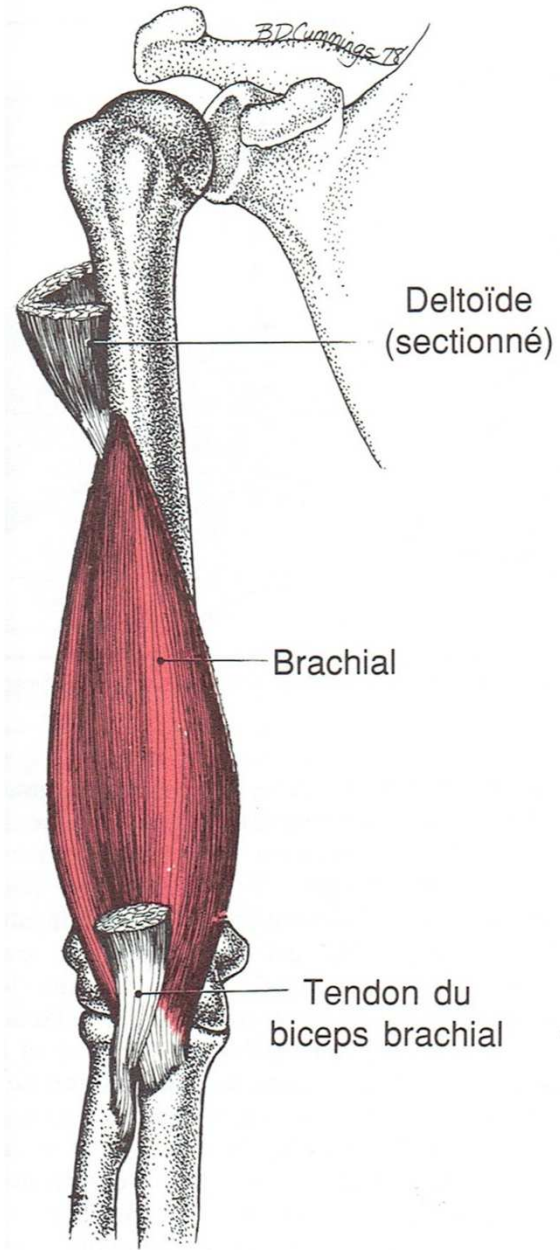

15 - Brachial : Patient assis, coude fléchi à 90° et soutenu, l'avant-bras est en pronation, l'examinateur empaume le poignet du patient et s'oppose à la flexion du bras au coude

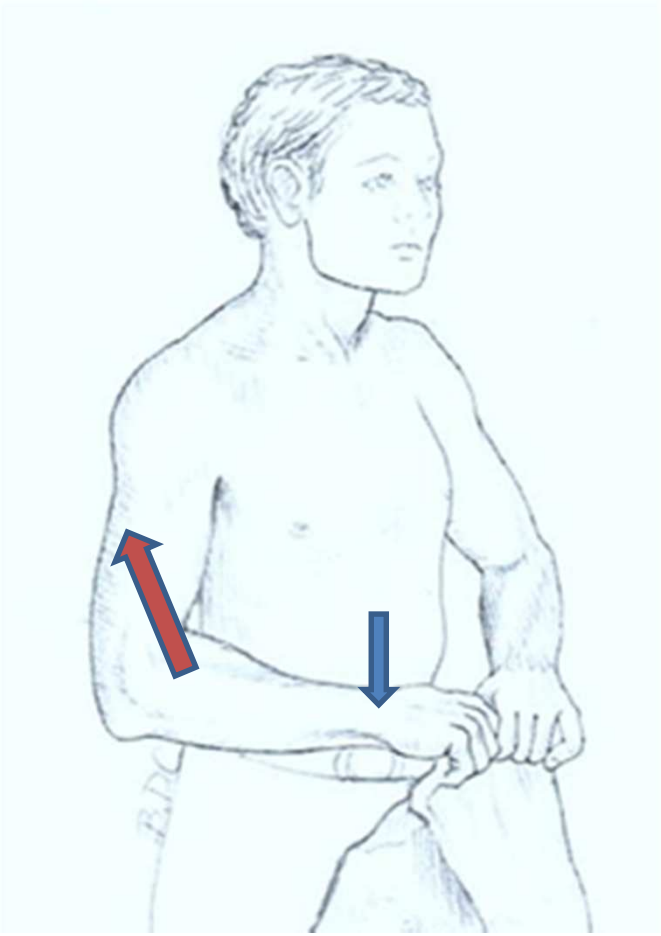

16 – Triceps brachial

(triceps brachii)

< Long chef : Tubercule infra-glénoïdien de la scapula

< Chef médial : sur le ¼ sup, de l'humérus face post, sous le nerf radial

< Chef latéral : en haut de la face post, de l'humérus au dessus du nerf radial

- C7 C8

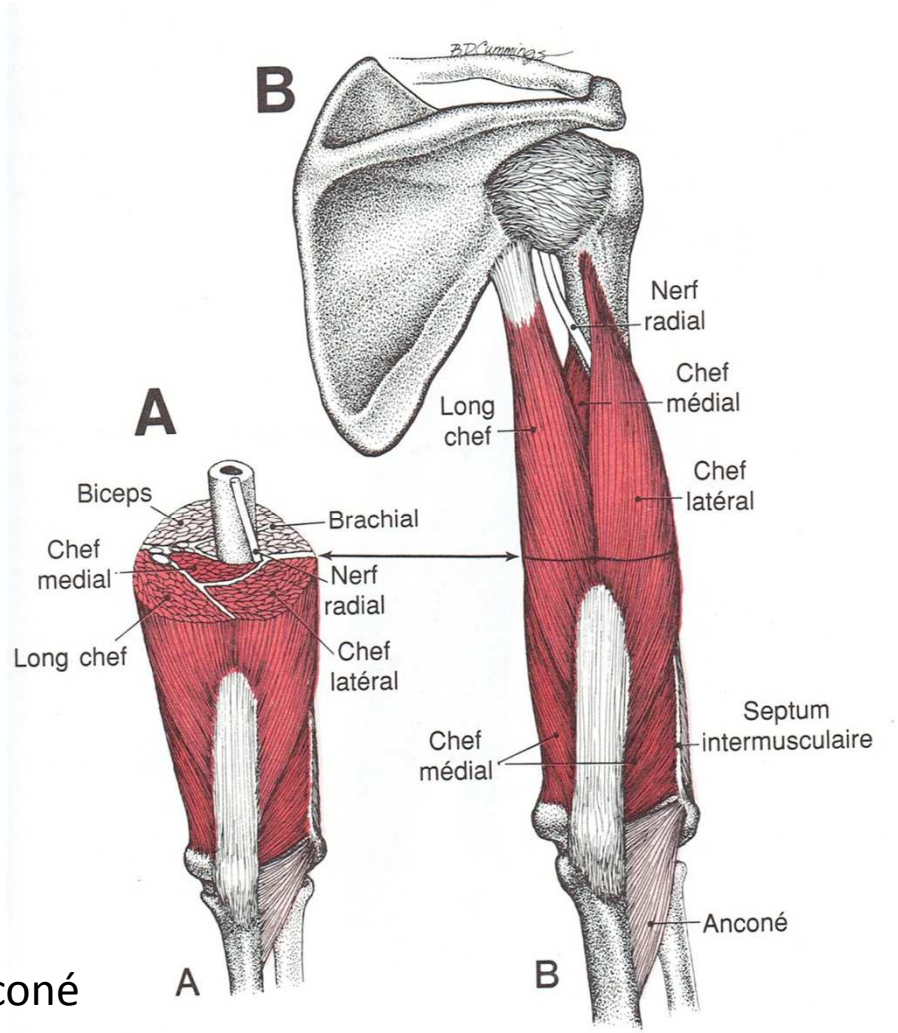

Extenseur du coude (chef médial)
+ composante d'adduction (long chef)
+ stabilisation du coude chef latéral et anconé

16 – Triceps brachial : Patient assis, bras horizontal vers l'arrière, avant-bras vertical, coude à 90° dans le plan frontal, pouce vers l'avant. L'examinateur s'oppose à l'extension de l'avant-bras par une contre-résistance sur le poignet

17 - Deltoïde (Deltoideus)

- < 1/3 antérieur : sur le 1/3 latéral de clavicule
  < 1/3 moyen : sur l'acromion
  < 1/3 postérieur : sur la 1/2 latéral de l'épine

  > Tubérosité deltoïdienne au 1/3 moyen-1/3 supérieur de la face latérale de l'huméru

- C5 +/- C6

- Abduction du bras
  + fibres antérieures : rotation médiale et antépulsio
  + fibres postérieurs : rotation latérale et rétropulsio

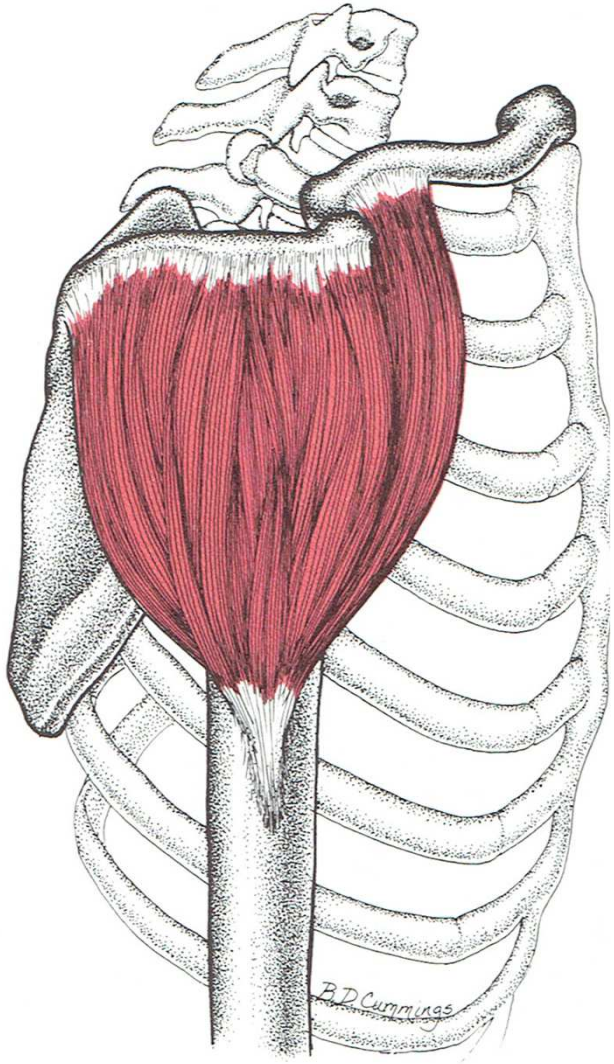

17 – Deltoïde : Patient debout, bras et avant-bras horizontaux, coude à 90°, il monte son coude pour amplifier l'abduction du bras, l'examinateur s'y oppose en appuyant verticalement sur le coude
L'antépulsion augmente la tension des fibres antérieures, la rétropulsion celle des fibres postérieures

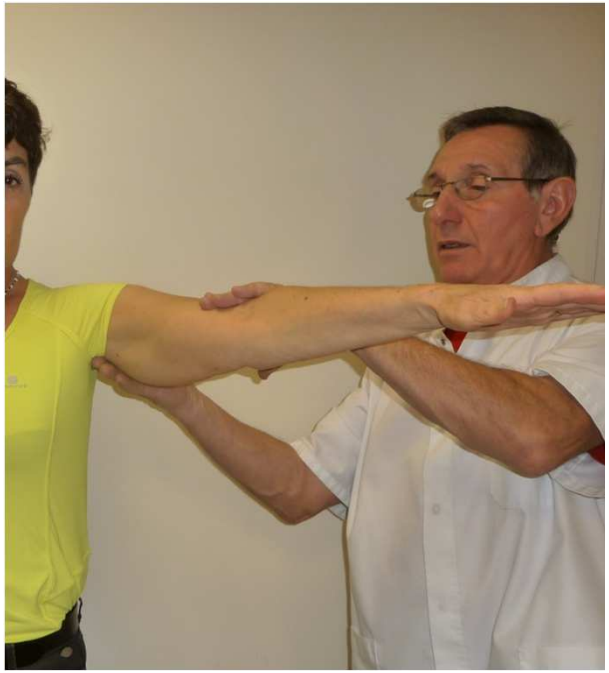
Deltoïde antérieur

moyen

postérieur

La coiffe des rotateurs

Sous-scapulaire

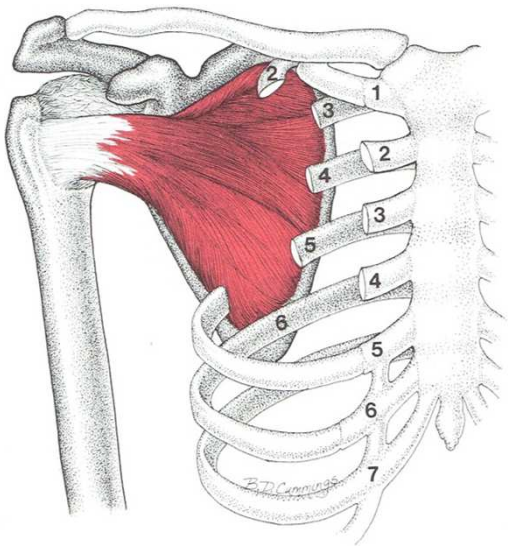

Supra et Infra-épineux

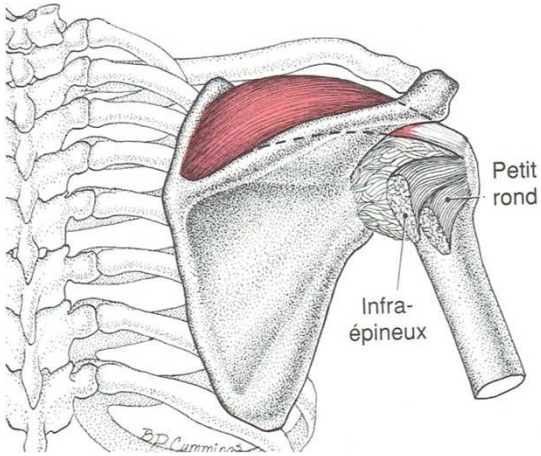

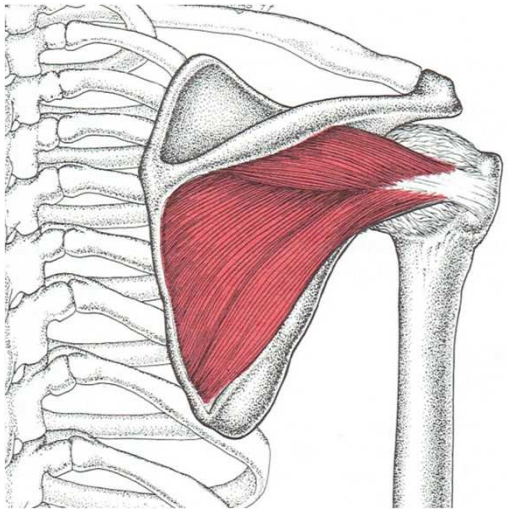

Petit Rond

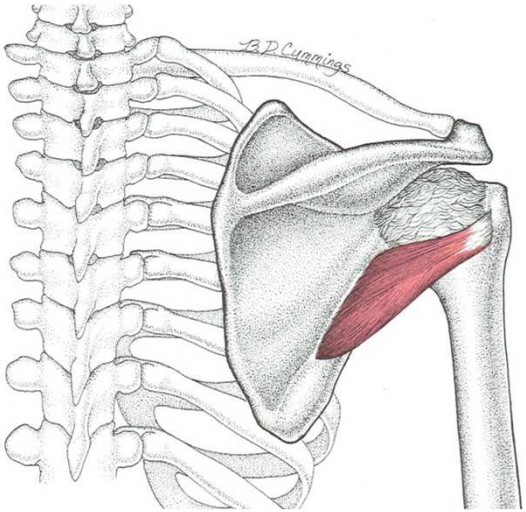

18 - Sub-scapulaire

(Subscapularis)

- < Fosse sous-scapulaire de la face interne de la scapula

  > le tendon passe en avant de la gléno-humérale, s'insère sur le tubercule mineur sur la face ant. de l'humérus

- C5 C6

- Adducteur et rotateur médial de l'épaule, stabilisation gléno-humérale

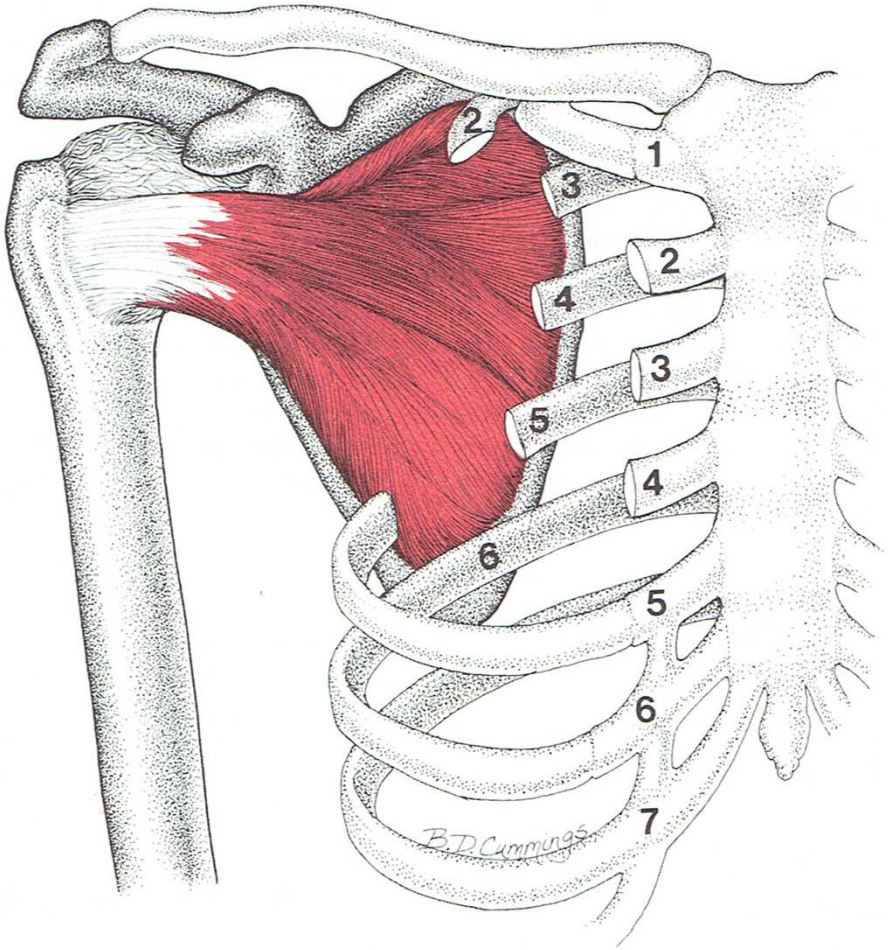

18 - Sub-scapulaire : Patient assis, bras vertical , avant-bras horizontal, coude au corps à 90°, pouce vers le haut. L'examinateur s'oppose à la rotation médiale de l'avant-bras par une contre-résistance sur le poignet face palmaire

19 - Supra-épineux

(Supraspinatus)

- < Fosse supra-épineuse de la scapula

  > Tubercule majeur de l'humérus

- C5

- Abducteur du bras et coaptation de la tête humérale dans la cavité glénoïde

  + très légère rotation médiale du bras

  + retenue de l'humérus en cas de port de charge verticale

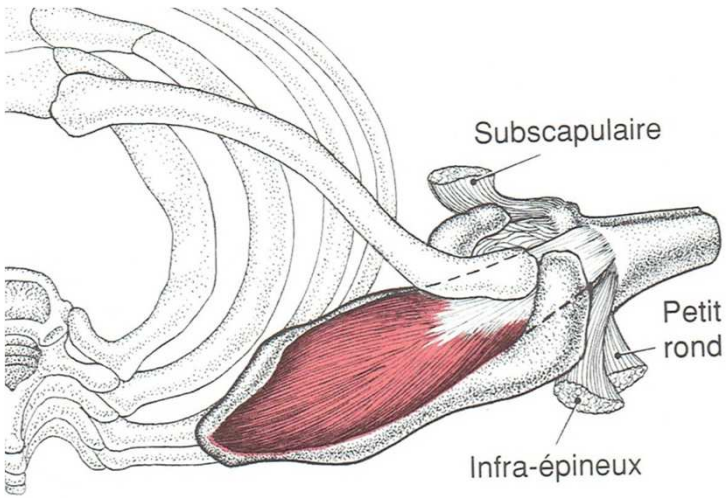

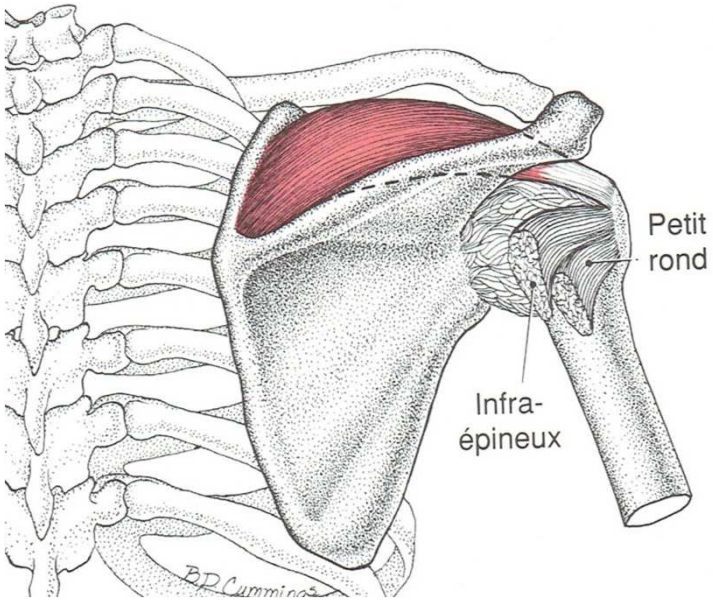

19 - Supra-épineux : Patient debout, bras vertical , pouce vers l'avant. L'examinateur s'oppose à l'abduction du bras (de 0 à 30°) par une contre-résistance sur la face latérale du coude

20 - Infra-épineux

(Infraspinatus)

- < 2/3 médiaux de la fosse infra-épineuse

  > Partie postérieure du tubercule majeur de l'humérus

- C5 C6

- Rotateur latéral de l'humérus

  Stabilisateur de la tête humérale lors de l'élévation du bras

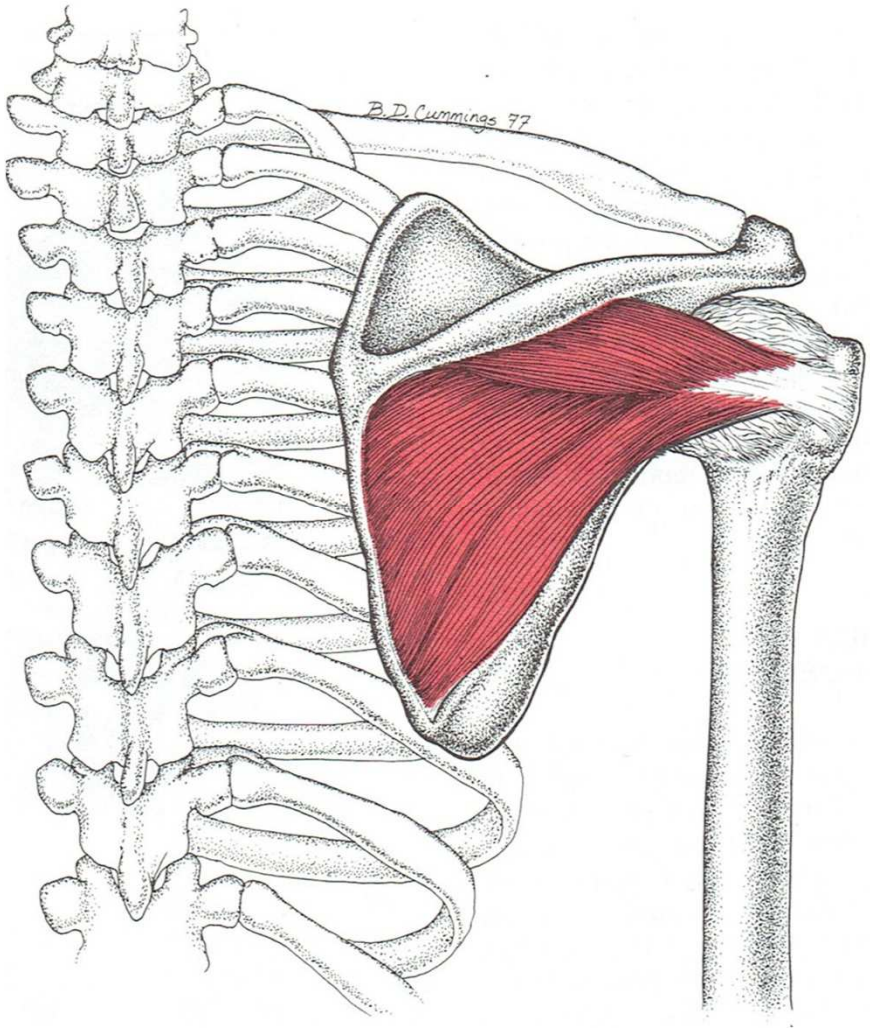

21 – Petit rond

(Teres minor)

- < 1/4 latéral de la fosse infra-épineuse de la scapula près du bord axillaire

  > Tubercule majeur de l'humérus

- C5 C6

- Rotateur latéral de l'humérus en parallèle avec l'infra-épineux

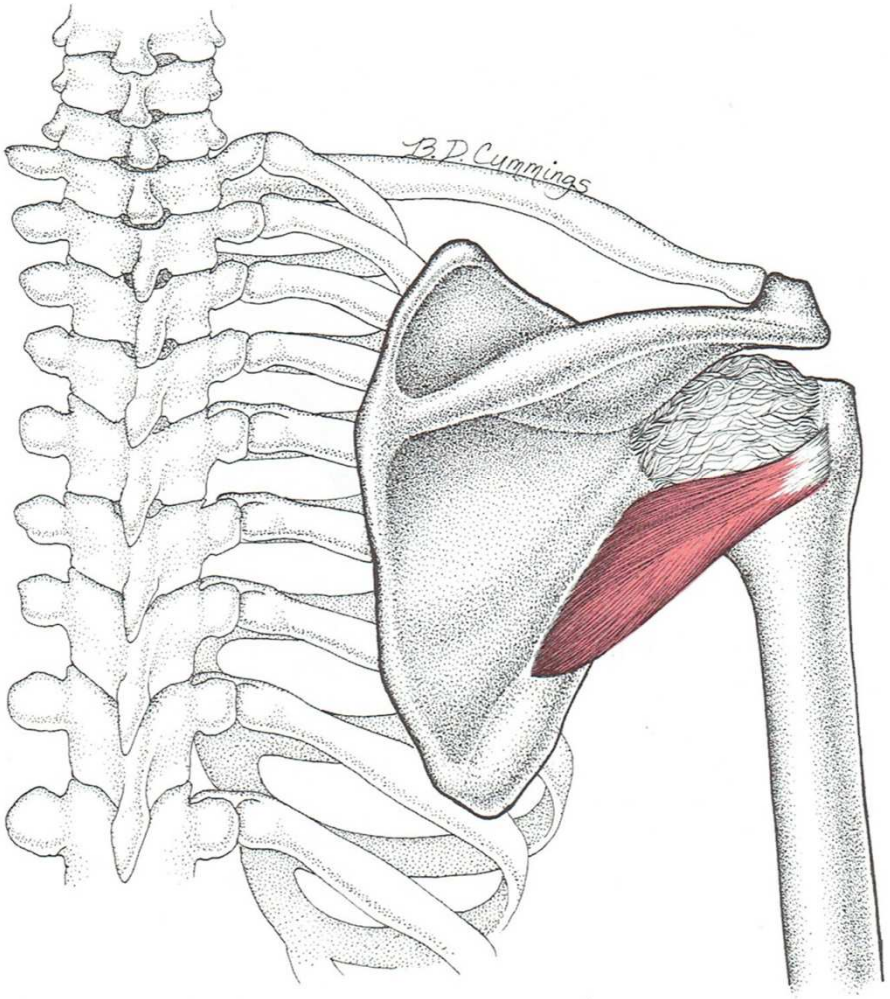

20 & 21 - Infra-épineux et petit rond : Patient assis, bras vertical , avant-bras horizontal, coude au corps à 90°, pouce vers le haut. On demande au patient une abduction de l'avant-bras par rotation latérale de l'humérus, on s'y oppose par contre appui sur le poignet

22 - Adducteurs de l'épaule

Grand Pectoral

Pectoralis major C5.6.7.8

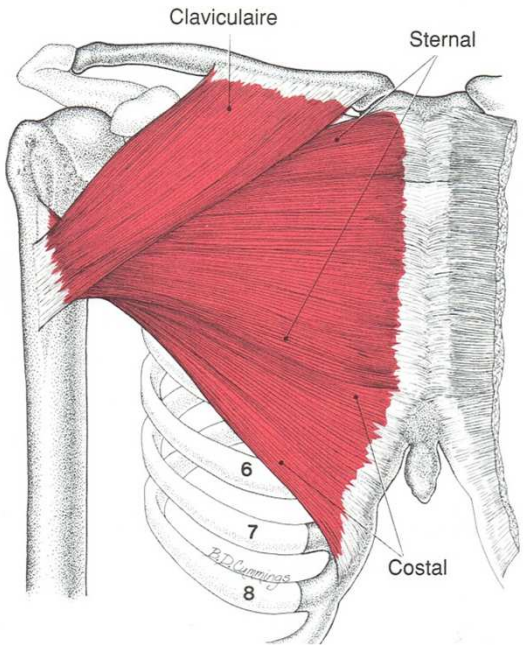

Grand Dorsal

Latissimus dorsi C6.7.8

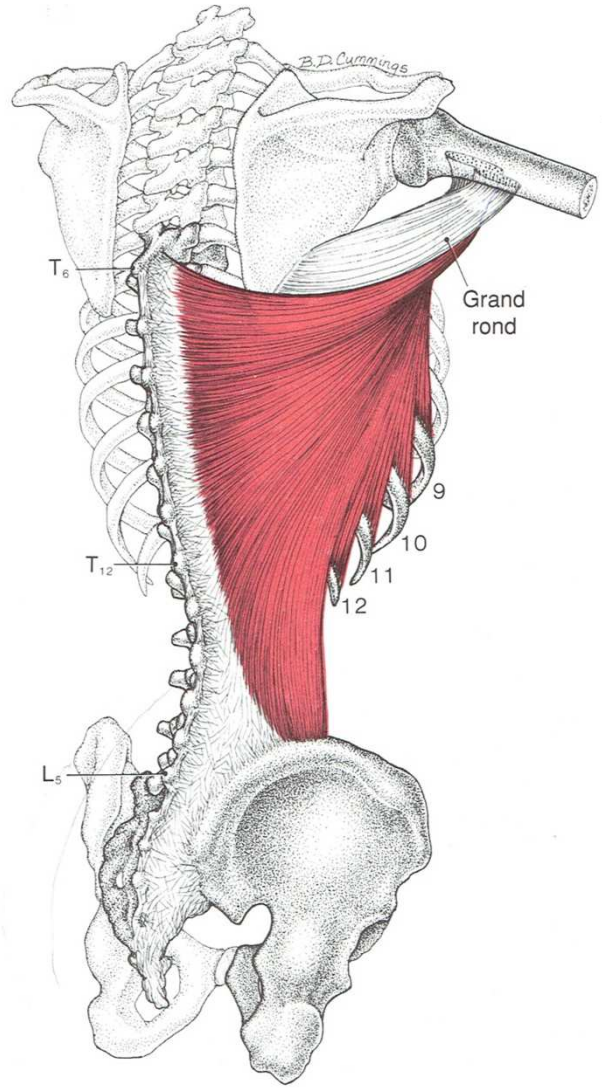

Grand Rond

Teres major C5.6

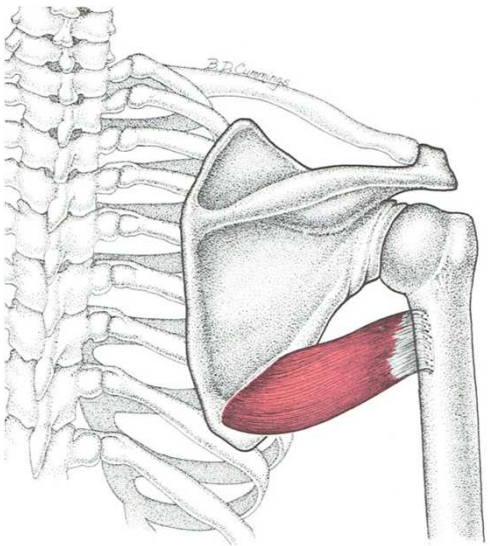

22 - Adducteurs de l’épaule : Patient debout, membre supérieur horizontal en abduction à 90° dans le plan frontal, pouce en avant . Il réalise une adduction à laquelle on s’oppose par un contre-appui sous son coude

23 - Dentelé Antérieur (grand)

(Serratus anterior)

< Dentelure supérieure : faces antérieures de K1 et K2
< dentelure moyenne : faces antérieures de K2 et K3
< dentelure inférieure : faces antérieures de K4 et K9

> Bord spinal et angle inférieur de la scapula

- C 5.6.7.8

- Mobilisation de la scapula en haut, en dehors et en avant

* omoplate décollée = déficit musculaire
(nerf long thoracique de Charles Bell)

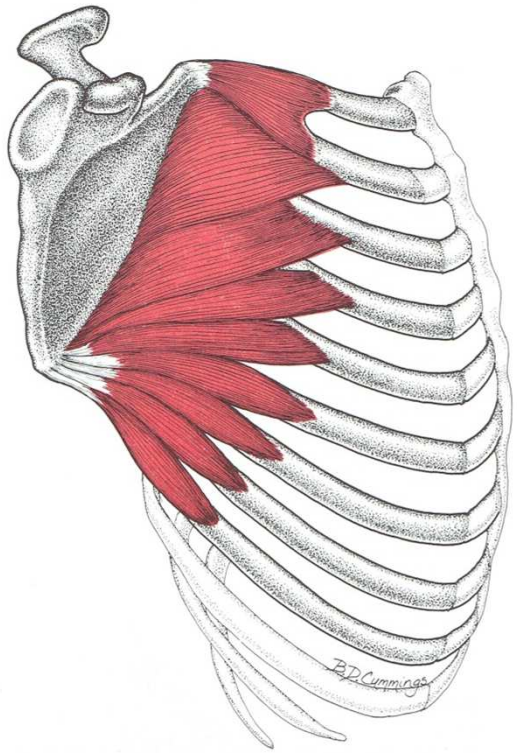

23 - Dentelé Antérieur :

A - Patient debout, les paumes contre le mur, il pousse le mur, un décollement d'une scapula traduit un déficit du D.A.

B - Patient debout, membre supérieur à 40° au dessus de l'horizontal vers l'avant. L'examinateur appuie verticalement sur le bras qui résiste; la scapula ne doit ni descendre ni subir une rotation horaire (à droite),

A

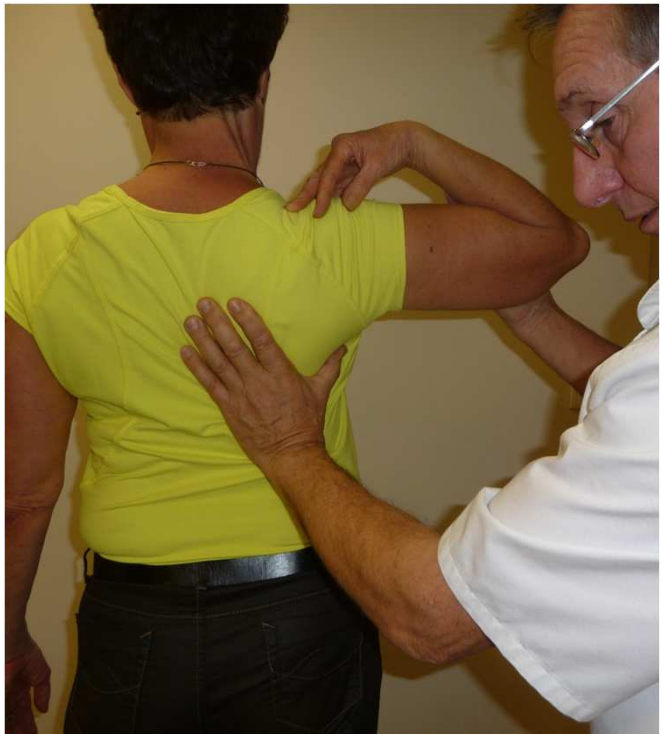

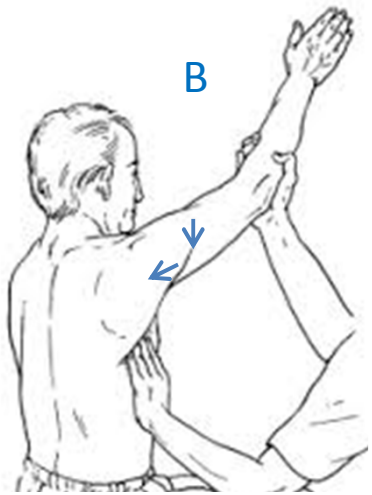

Beaucoup d'informations de ce cours sont extraites du Tome n° 1 du livre de référence de
Janet G. TRAVELL
et
David G. SIMONS

Avec tous mes remerciements pour leur fabuleux travail et pour les illustrations de
Barbara D. CUMMINGS

*Editions HAUG International

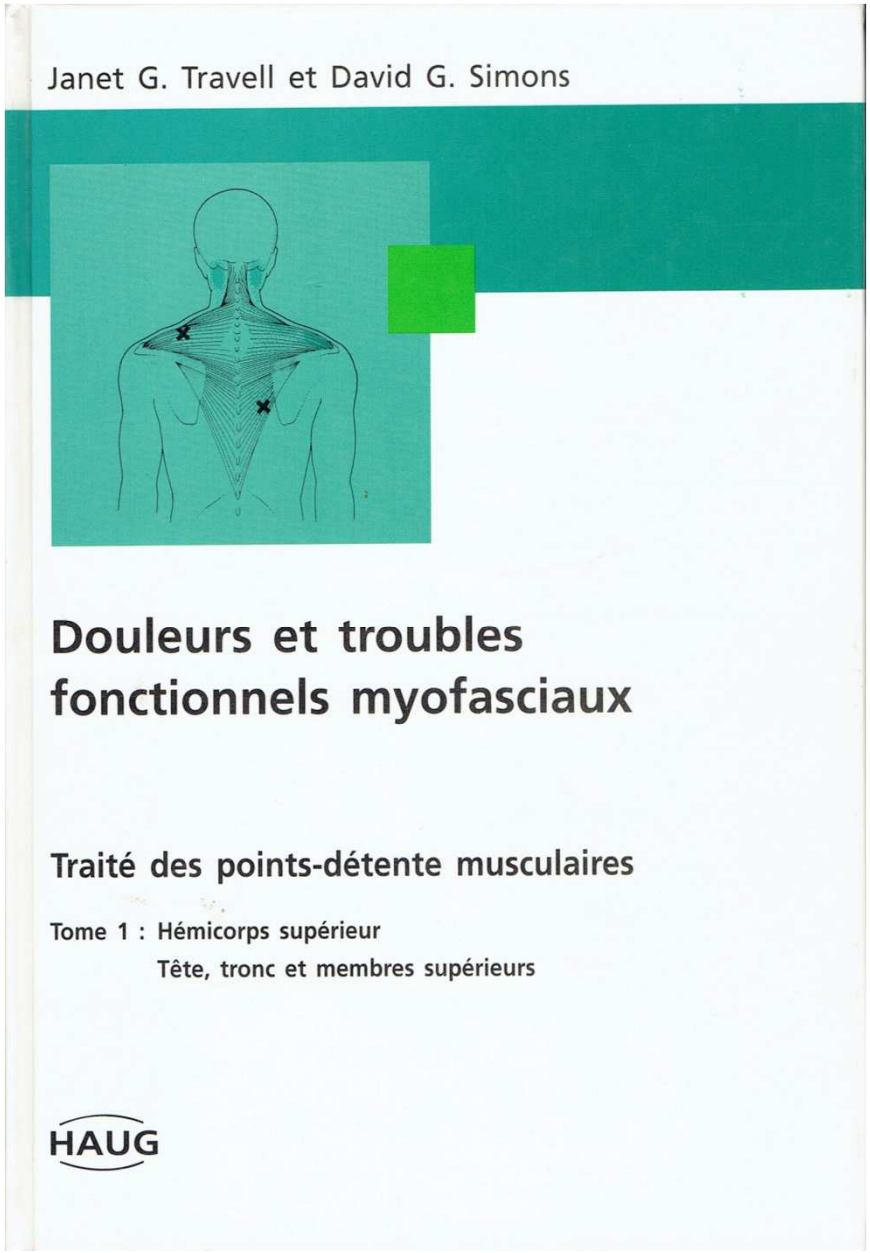

Une référence pour l'examen clinique …

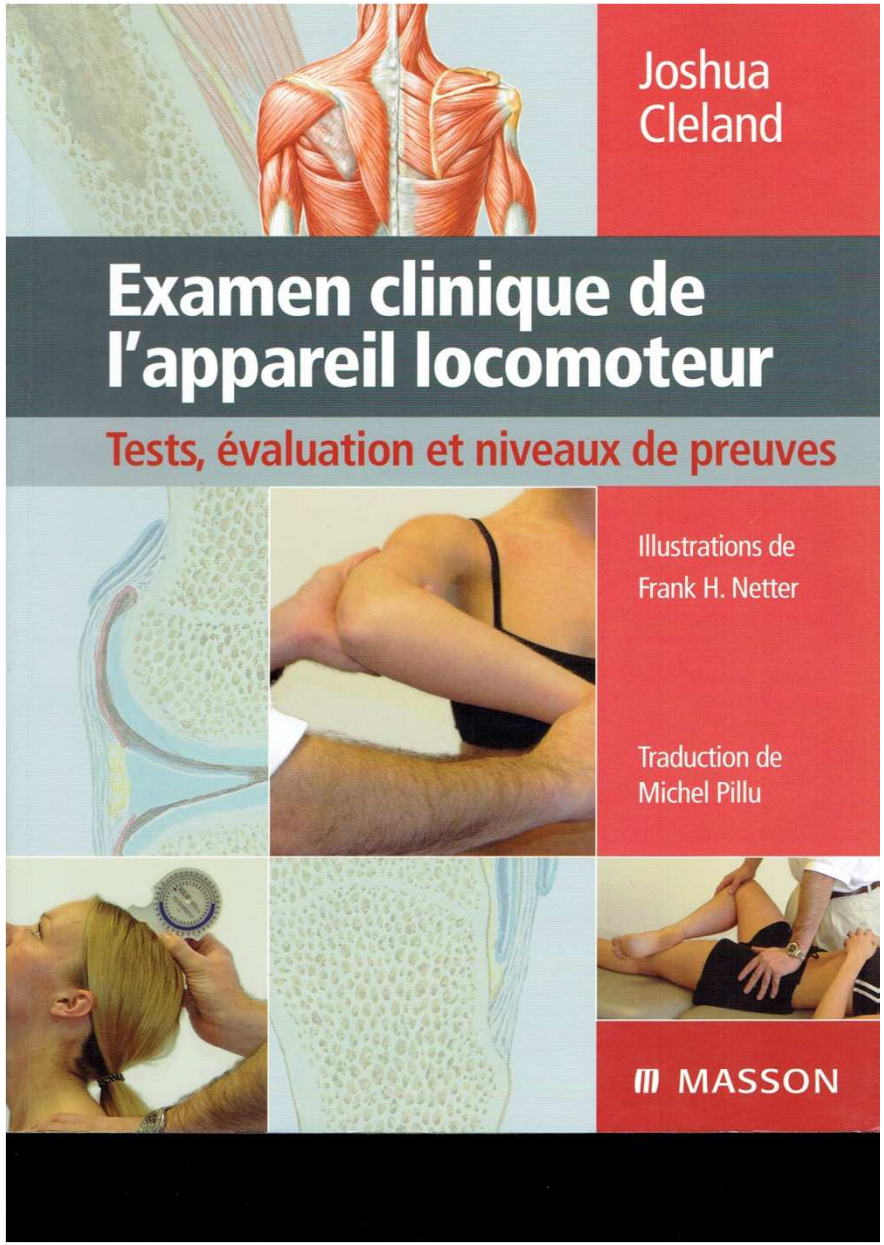

Canal carpien

Tests de Tinel et de Phalen (+/- inversé)
test de compression, monofilament, discrimination spatiale, adducteur du pouce, sensibilité pulpaire pouce et index, largeur et épaisseur du poignet

Pronation douloureuse

Le traitement est simple. La réduction se fait par traction, flexion du coude puis mise en supination avec pression sur la tête radiale. Quand la manœuvre est réussie l'opérateur sent un ressaut de réduction et l'enfant, immédiatement soulagé, reprend ses activités en quelques minutes.